SARCOM DER NASE

MIT HYALINER UND AMYLOIDER DEGENERATION

INAUGURAL-DISSERTATION

ZUR ERLANGUNG DER DOCTORWÜRDE

IN DER

MEDICIN, CHIRURGIE UND GEBURTSHILFE

UNTER DEM PRÄSIDIUM

VON

Dr. P. VON BAUMGARTEN

o. ö. Professor der pathol. Anatomie und Vorstand des pathol. Instituts

DER MEDICINISCHEN FACULTÄT IN TÜBINGEN

VORGELEGT VON

HERMANN ROEGER

approb. Arzt aus Rottenburg a. N.

TÜBINGEN 1898

RUDOLSTADT

DRUCK DER FÜRSTLICH PRIV. HOFBUCHDRUCKEREI

F. MITZLAFF

Digitized by the Internet Archive
in 2019 with funding from
Wellcome Library

https://archive.org/details/b30595538

In der chirurgischen Klinik in Tübingen wurde von Herrn Prof. Dr. Hofmeister mittelst der kalten Schlinge ein Stück eines Tumors aus der Nase eines 35jährigen Mannes entfernt. Das zur Untersuchung in das pathologische Institut geschickte Object war etwa taubeneigross und zeigte auf dem grauweissen Durchschnitt einige mehr gelbliche opake Partien.

Eine vorläufige Untersuchung ergab ein so eigenthümliches histologisches Verhalten, dass Herr Prof. Dr. von Baumgarten den Verfasser zu einer genaueren mikroskopischen Prüfung des Tumors anregte.

Das Material wurde in Alkohol gehärtet und sowohl an uneingebetteten Schnitten als an in Celloidin eingebetteten Stücken studirt.

Die Untersuchung der nicht eingebetteten Schnitte in Glycerin ergab: Es fallen in dem im Allgemeinen die Structur eines Rundzellensarcoms aufweisenden Tumorgewebe hyaline Partien von mehr oder minder erheblicher Ausdehnung auf, welche theils aus hyalinen Schollen, theils aus hyalinen Strängen oder Balken zusammengesetzt sind, z. Th. ringförmig die Gefässlumina umgeben. Die hyalinen Massen sind glasig durchscheinend und von homogenem Aussehen und grösstentheils farblos, nur vereinzelte Schollen und auch einige Ringe um die Gefässe zeigen ein gelbliches, aber ebenfalls glänzend durchsichtiges Aussehen.

Nach Zusatz von 1proc. Essigsäure bleiben die hyalinen Bildungen unverändert.

Auf Einwirkung strohgelber Lugol'scher Lösung erscheint das ganze Präparat hellgelb, es heben sich in demselben die beschriebenen hellglänzenden Massen auch nur gelb, nicht braun oder mahagoniroth gefärbt ab; bei stärkerer Vergrösserung zeigen die hyalinen Massen theilweise unregelmässige Zeichnungen dunkler Linien, welche wohl als Risse oder Sprünge aufgefasst werden müssen. Neben den grösseren schon beschriebenen hyalinen Massen kommen vereinzelt z. Th. mitten zwischen den Tumorzellen gelegen auch kleinere homogene, hellglänzende Tropfen von der Grösse eines rothen Blutkörperchens vor.

Nach Zusatz eines Tropfens 50proc. Schwefelsäure zu mit Lugol'-

scher Lösung vorbehandelten Präparaten bleiben die meisten der hellgelben, glänzenden Massen vollständig unverändert, nur einzelne Partien nehmen eine grau-grünliche Färbung an. Das Verfahren wurde auch so modificirt, dass Schnitte auf 24 Stunden in sehr dünne Lugol'sche Lösung gelegt und nachher durch mehrere Stunden bei Einwirkung einer 1proc. Schwefelsäure beobachtet wurden, doch ergaben sich keine deutlicheren Resultate bezüglich der Farbenreaction.

Auch in Celloidin eingeschlossene Präparate zeigten dieselben Erscheinungen wie bisher beschrieben.

Ausserdem wurden Celloidinschnitte in folgender Weise geprüft:

Nach Zusatz von concentrirter Essigsäure lösen sich die durchsichtigen Massen nicht auf, auch werden sie nicht getrübt, sondern gewinnen eher an Glanz.

Bei Einlegen der Schnitte in Kalilauge (3-4 Tropfen einer 33proc. KOH auf ein Uhrschälchen Wasser) lösen sich die Schollen nicht auf.

Ebenso erhalten sie sich nach Kochen von Schnitten im Reagensgläschen.

Künstliche Verdauung (Pankreatin Merck im Brutofen bei ca. 40°): Die durchsichtigen Massen sind nach 5-30stündiger Einwirkung noch vorhanden und entsprechen in ihrer Lage (Controlpräparate!) den glänzenden Partien der anderen Schnitte.

Schnitte, welche 24 Stunden mit künstlicher Verdauung und dann mit Lugol'scher Lösung resp. mit Lugol und H_2SO_4 behandelt wurden, zeigen an den noch wohlerhaltenen durchscheinenden Massen keinerlei Farbenreaction.

Die Behandlung dünner Schnitte mit Methylviolett ergiebt eine ausgesprochene Rothviolettfärbung des grösseren Theils der hyalinen Massen, wie sie in dieser Weise nur bei typischem Amyloid beobachtet wird. Um so greller stechen von den rothgefärbten Partien die blassblau gebliebenen Resttheile der hyalinen Producte ab.

Bei der Behandlung der Schnitte mit Jodgrün (nach Stilling) treten diese Unterschiede der Farbenreaction womöglich noch deutlicher hervor.

Bei der Färbung nach Van Gieson erscheinen die hyalinen Massen leuchtend ziegelroth, kernlos, der Gefässinhalt ist gelbgrau, das normale Bindegewebe karminroth; sehr schön sind die später genauer zu berücksichtigenden zahlreichen Riesenzellen mit ihren blauschwarzen Kernen zu sehen. Die Kerne der Intima der Gefässe mit hyaliner Wand sind noch erhalten und deutlich blauschwarz gefärbt.

In nach Birch-Hirschfeld mit Vesuvin-Gentianaviolett gefärbten Schnitten erscheinen die hyalinen Massen theils blassblau, theils aber auch röthlich gefärbt; ebenso verhalten sich die hyalinen Gefässwände: theils erscheinen sie blau, theils rothviolett.

Die Russel'sche Färbung (Carbolfuchsin-Jodgrün) ergiebt im allgemeinen folgendes Bild:

Die Zellkerne sind blaugrün, die hyalinen Massen von auffallend leuchtend rother Farbe; die Gefässwände zeigen theilweise dieselbe leuchtend rothe Farbe. Das histologische Detail der Sarcomstructur tritt an diesen Präparaten sehr deutlich hervor und auch die Riesenzellen markiren sich sehr schön.

Mit Hämatoxylin-Eosin gefärbte Schnitte zeigen theils leuchtend rothe Partien besonders entsprechend den Gefässwänden und deren Umgebung, während die hyalinen Schollen schwach röthlich bis ungefärbt bleiben.

Um nun auch den nicht hyalinen Theilen des Tumors eine grössere Aufmerksamkeit zu widmen, wurde eine grössere Anzahl von Schnitten nach E. Neumann mit Pikrocarmin (cf. die beigegebene Tafel) gefärbt.

Die ganze Neubildung stellt sich, wie schon gesagt, dar als ein Rundzellensarcom, welches von zahlreichen glasig durchscheinenden Massen durchsetzt ist. Dieselben finden sich hauptsächlich um die Gefässe, stellenweise liegen sie in den Gefässwänden selbst, doch ist das Endothel ausnahmslos von der hyalinen Degeneration verschont geblieben. Die Gefässe sind mässig zahlreich, treten in keiner Weise in den Vordergrund. Es finden sich zahlreiche Riesenzellen mit häufig wandständiger Anordnung der Kerne, welche Zellen den hyalinen Bildungen unmittelbar anliegen, manchmal dieselben kappenförmig umschliessen (vgl. z. B. die Stellen RZa und RZb der Tafel, welche solche Riesenzellen in Fig. A bei schwacher, in den Figuren B und C bei stärkerer Vergrösserung zeigen).

In mit Salzsäure vollständig differenzirten Pikrocarminpräparaten treten die hyalinen Massen sehr deutlich als hell grünlich-gelbe glänzende Gebilde hervor, während das normale Bindegewebe ganz entfärbt ist.

Nach alledem haben wir ein Rundzellensarcom mit ausgedehnter hyaliner und amyloider Degeneration vor uns. Dass wirklich auch Amyloid und nicht bloss Hyalin vorhanden war, halte ich nach der ausgesprochenen Rothfärbung eines Theils der hyalinen Massen bei Anwendung des Methylvioletts und Jodgrüns für kaum zweifelhaft, trotz des negativen resp. unbestimmten Ausfalls der Jod- und Jod-Schwefelsäuremethode. Die chemische Constitution des Amyloids ist bekanntlich keine ganz constante, selbst die zuverlässige Jod-Schwefelsäuremethode giebt oft sehr verschiedene Farbenreactionen. Es ist also sehr wohl denkbar, dass Modificationen des Amyloids vorkommen, welche die Jod- und Jod-Schwefelsäurereaction nicht geben. Jedenfalls kennen wir vorläufig keine andere Substanz als das Amyloid, die, mit Methylviolett behandelt, sich ausgesprochen rothviolett färbte.

In der Literatur sind nur wenige unserer Beobachtung ähnliche Fälle zu finden. Befragen wir zunächst die Literatur über Nasengeschwülste, so

führt Alfred Strauss[1] 87 Fälle von Sarcomen der Nase an, bei welchen jedoch nichts von hyaliner Degeneration bemerkt wird, mit Ausnahme vielleicht des einen Falles, welchen Verf. zuerst beschreibt und von welchem gesagt ist: „Mitunter sieht man grössere lichte Stellen zwischen den Rundzellen, in denen sich nur minimale Zwischensubstanz findet.“

P. Grawitz[2] berichtet dagegen über eine amyloide und hyaline Neubildung in der Nasenschleimhaut und Luftröhre eines Pferdes.

Auch an anderen Körperstellen ist das Auftreten von Hyalin und Amyloid in echten Tumoren eine grosse Seltenheit. Mit den sog. „Cylindromen“ (Billroth) hat unsere Geschwulst offenbar nicht das geringste zu thun, da es sich bei den ersteren um Geschwülste mit durchgreifender hyaliner Degeneration der Gefässwandungen und dadurch bedingter netzförmiger Anordnung der hyalinen Massen handelt, welche die zelligen Wucherungen unterbrechen und oft auf Stränge reduciren. In unserem Falle waren zwar auch die Gefässwandungen mit ergriffen, aber doch gar nicht durchgreifend und vollends nicht ausschliesslich. Die Hauptmasse der hyalinen Bildung lag ausserhalb der Blutgefässe in Form von Kugeln und Strängen, von einer netzförmigen Anordnung der hyalinen Bildungen war demgemäss nichts zu bemerken und ebensowenig etwas von einer Durchbrechung der sarcomatösen Zellwucherungen durch die hyalinen Massen. Letztere lagen vielmehr mehr für sich in mehr oder minder grossen Heerden zwischen und neben den sarcomatösen Producten und nur selten verirrten sich einzelne hyaline Kugeln oder Stränge in das Innere der sarcomatösen Zelllager. Rechnet man noch hinzu, dass die „Cylindrome“ niemals Andeutungen von amyloider Degeneration zeigen, so wird man die Nichtzugehörigkeit unserer Geschwulst zu den Cylindromen nicht bezweifeln. Ebensowenig kann unser Tumor in das Gebiet der von Friedländer[3] beschriebenen „Geschwülste mit hyaliner Degeneration und dadurch bedingter netzförmiger Structur“ einbezogen werden. In diesen Fällen handelt es sich um alveoläre Geschwülste mit Bildung hyaliner Kugeln innerhalb der Zellmassen, wodurch die letzteren eine netzförmige Anordnung erfahren, wovon bei unserm Tumor nicht die Rede war. Auch in den Friedländer'schen Fällen fehlte übrigens jede Andeutung von Amyloid.

Weiterhin kann unser Fall aber auch nicht auf eine Stufe gestellt werden mit den sehr seltenen Beobachtungen von amyloider Degeneration in Tumoren (Carcinomen), weil in diesen eben nur Amyloid und zwar in ganz typischer Form und kein Hyalin vorhanden war.

Die meisten Analogien besitzt unsere Beobachtung, wenn man bloss das Verhalten der hyalinen Massen in Betracht zieht, mit den Fällen von

---

[1]) Ueber Sarcome der Nase. Dissertation, Würzburg.
[2]) Virchow's Archiv. Bd. 94, p. 279 ff.
[3]) Virchow's Archiv, Bd. 67, 1876.

amyloider Degeneration der Conjunctiva, in welchen ja ebenfalls neben den amyloiden Bildungen einfach hyaline Massen gesehen wurden (Rählmann[1], v. Hippel, Vossius[2] u. A. Die Aehnlichkeit erstreckt sich auch auf das reichliche Vorkommen von echten Riesenzellen von z. Th. ganz charakteristischem Langhans'schem Typhus um die hyalinen resp. amyloiden Massen. Dass diese Riesenzellen mit der Bildung der hyalinen resp. amyloiden Massen in Zusammenhang ständen, wie Leber (v. Gräfe's Archiv Bd. XXV) seiner Zeit angenommen hatte, darf jetzt wohl als nicht mehr zutreffend erachtet werden; die Riesenzellen sind vielmehr hier unter dem Gesichtspunkt der „Fremdkörperriesenzellen", als secundäre Bildungen zu betrachten. Der Unterschied unseres Falles von diesen hyalinen und amyloiden Degenerationen der Conjunctiva besteht aber darin, dass in den letzteren Beobachtungen die Degeneration nicht auf dem Boden eines Tumors, sondern als anscheinend selbständiges Product in Geschwulstform auftritt, wie in jenen Fällen von localen Amyloidtumoren des Kehlkopfs, der Zunge etc., welche Burow, Ziegler u. A. beschrieben haben.

Ueber die Entstehungsweise der hyalinen und amyloiden Massen habe ich im vorliegenden Falle nur soviel ermitteln können, dass die Degeneration ausschliesslich von der bindegewebigen Grundsubstanz und von den Gefässwänden, exclusive dem Endothel, ausging. Nirgends habe ich Anhaltspunkte für eine Entstehung der in Rede stehenden Producte aus zelligen Elementen finden können.

Durch die hyaline Degeneration tritt eine starke Aufquellung der Bindegewebsfasern ein, wodurch die zelligen Elemente (Sarcomzellen) mehr und mehr comprimirt werden und schliesslich atrophisch zu Grunde gehen. Doch betraf, wie schon hervorgehoben, die Degeneration nicht vorzugsweise die Intercellularsubstanz und die Gefässe der sarcomatösen Wucherungen, sondern vielmehr die gröberen gefässhaltigen Bindegewebszüge zwischen den Sarcomzellenlagern, in der Weise, wie dies durch die beigefügte Abbildung veranschaulicht wird.

Es ist mir eine angenehme Pflicht, meinem hochverehrten Lehrer, Herrn Professor Dr. v. Baumgarten, für die freundliche Anregung zu vorliegender Arbeit, sowie für seine gütige Unterstützung während derselben meinen verbindlichsten Dank auszusprechen.

---

[1]) Virchow's Archiv, Bd. 87, p. 325.
[2]) Beiträge v. Ziegler, Bd. V, 1889.

Erklärung der Abbildungen.

Fig. A repräsentirt einen Schnitt durch das Sarcom, gefärbt mit E. Neumann's salzsaurem Pikrocarmin, bei schwacher (60facher) Vergrösserung. In das rothgefärbte Rundzellengewebe sind zahlreiche hyaline, durch das Pikrin intensiv gelb tingirte Massen eingelagert, welchen an vielen Stellen Riesenzellen adhäriren, so z. B. bei den mit RZa und RZb bezeichneten Stellen.

Figuren B und C geben die Stellen RZa und RZb bei stärkerer (370facher) Vergrösserung wieder.

A.

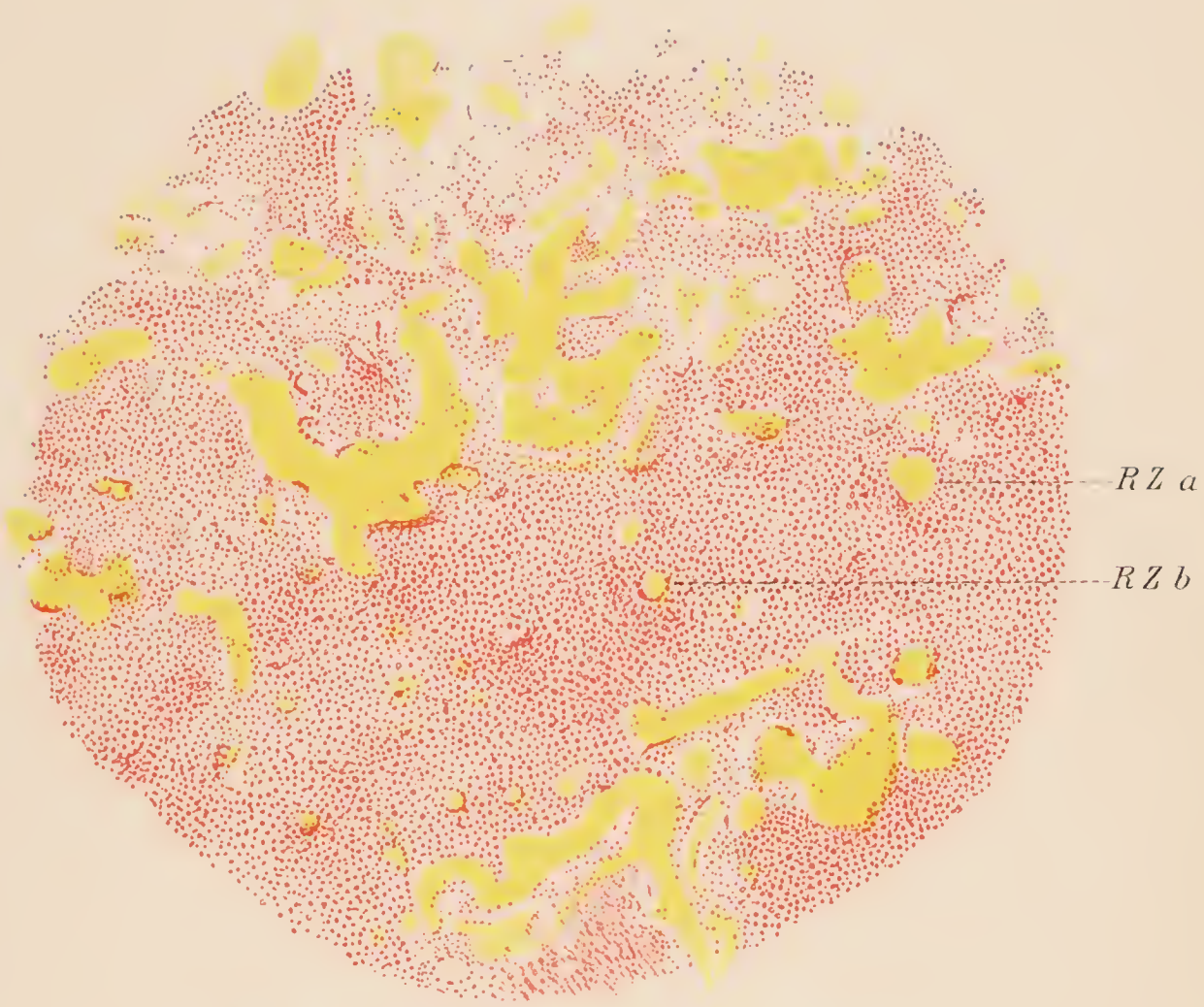

B.

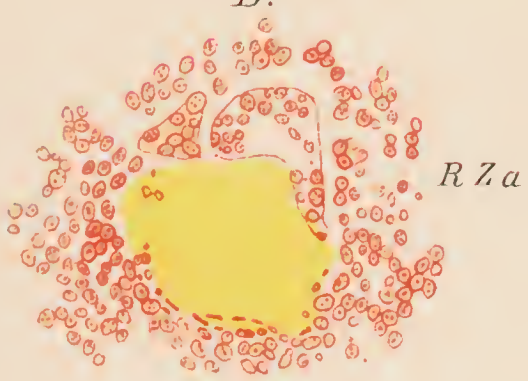

C.

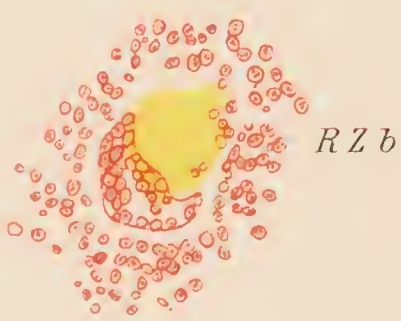

Lith. Anst. Julius Klinkhardt, Leipzig

Verlag von S. Hirzel, Leipzig.